Hjemmeopgave Modul 1

Dansk Selskab for Ultralydsscanning i Fysioterapi

Mads Hyldgaard, FT

4 skanninger af knæ og/eller fod

Gerne en af casene med doopler!

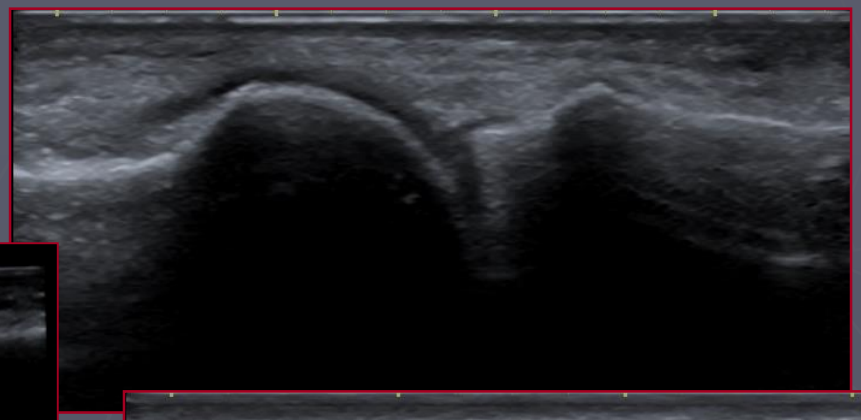

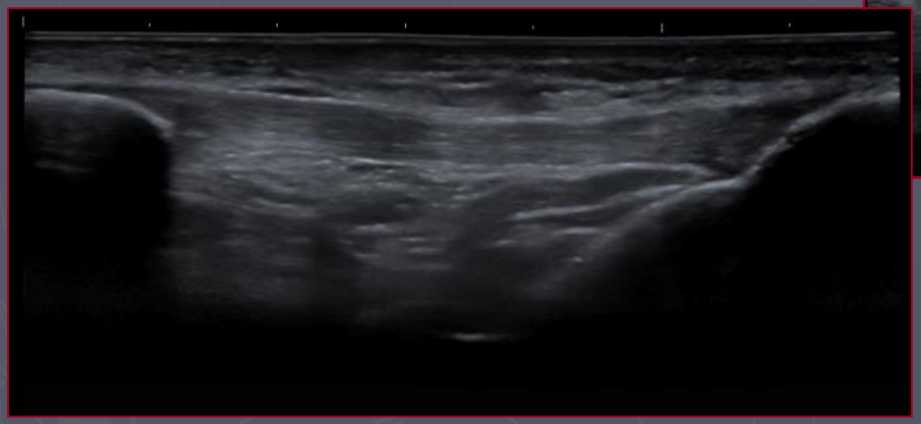

Kort beskrivelse af patientcase
Køn, alder, problematik, traumatisk/atraumatisk m.v.

Relevante kliniske undersøgelsesfund
Hævelse, positive test m.v.

Indikation/ begrundelse for ultralydsundersøgelse

Ultralydsfund
Beskriv strukturerne med relevante nøgleord, angiv landmarks, hvad er distalt/proximalt, longitudinelt/transverselt.
Beskrivelsen skal altid underbygges med billeddokumentation.
Husk også at beskrive normalfund
Ingen tolkning i dette afsnit

Konklusion
Fundene er forenelige med ……. Her kommer hypoteser

- *Behandlingsplan skal ikke med*!!!!

Hold jer til projektioner fra logbogen

Fod

Scanning af	Godkendt	Godkendt	Godkendt	Godkendt
Achillessenen longitudinelt				
Achillessenen transv. (6 mm)				
Dualscanning achillessenen long. og trans. + måling				
Bursa retrocalcanea				
Muskel/sene overgang triceps surae				
Fascia plantaris (4-5 mm)				
Dualscanning af fascie plantaris + måling				
Anterior projektion af fodleddet				
Anterior projektion af fodleddet + dualscanning				
Mediale og laterale malleol				
M. tibialis posterior				
M. flexor digitorum longus				
Mm. peroneii transverselt				
Mm. peroneii longitudinelt				
MTP1 – storetå grundled				

Knæ

Scanning af	Godkendt	Godkendt	Godkendt	Godkendt
Lig. patellae long				
Dualscanning lig. patellae long + måling				
Lig. patellae trans				
Hoffa's fedtlegeme				
Tuberositas tibiae				
M. quadriceps sene long				
M. quadriceps trans				
Recessus suprapatellaris				
MCL				
LCL				
Tractus iliotibialis				
Meniscus mediale				
Meniscus laterale				

Case 1	Ja	Nej	Kommentar:
Tydelige landmarks			
Korrekt placeret fokus			
Passende dybde			
Gain (tydeligt billede)			
Luftartefacter			
Relevante billeder gemt Herunder splitbillder			
Korrekt annotering på UL Billedet.			
Korrekt placeret colorbox			
Korrekt colorfokus			
Anvendeligt doppler-billede (artefacter!)			

Hvis der ikke kan findes personer med patologi indsendes scanning af normalprojektioner.

Take home message

- Opmærksomhed på dybde og fokus
- Husk annoteringer – gerne direkte på billedet
- Husk splitbilleder - hvor I viser, at I kan finde det samme sted på begge sider
- Husk cases med billeder i flere planer – både longitudinelt og transverselt
- Undgå at beskære billederne
- Husk målinger
- Man kan overveje at mødes, hvis man ikke har nogle at sparre med på sin arbejdsplads.
- Bliv ved med at scanne så meget I kan og sæt tid af til det!
- Husk at være ydmyge i beskrivelserne.

Form og layout

- Skal overføres fra ultralydsmaskinen til memory stick og herfra til window dokument.
- Billeder+beskrivelse i samme dokument

<u>Spørg evt. applikationsspecialist!</u>

- 4 cases med beskrivelse og underbyggende UL billeder(Kun 2-3 stk. billeder)

Hjælp

Grundbog

DUF's hjemmeside: http//www.ultralydsscanning.nu/cases

www.essr.org; Education & Research (*normalantomi*)

http://ultrasoundcases.info/category.aspx?cat=111 (*patologi*)

De 4 cases indsendes til:

Mail: scanopgave@gmail.com

<u>Senest fredag 29.maj</u>

Du skal modtage en kvittering lige efter at du har sendt din opgave ellers skal du tage kontakt til os!

Litteratur til modul II

L Bolvig, U Fredberg, O S Rasmussen:
Textbook on Musculoskeletal Ultrasound
-for beginners and trained

Kapitler om skulder og albue

www.essr.org; Education & Research (*normalantomi*)

DUF's hjemmeside: http//www.ultralydsscanning.com/cases
Ultralydcases: http//www.ultrasoundcases.info

Spørgsmål med hensyn til hjemmeopgaver rettes til Ness eller Marianne

mc@rn.dk

nessws@msn.com

God arbejdslyst!